ЕХОГРАФСКА ОЦЕНКА НА МИОМЕТРИУМА И МАТОЧНИТЕ ФОРМАЦИИ: ТЕРМИНОЛОГИЯ, ДЕФИНИЦИИ, ИЗМЕРВАНИЯ

Р. Димитров, Д. Марков, В. Димитрова, Г. Димитров, Я. Христова, Д. Атанасова, Е. Павлова, И. Маркова, П. Марков, А. Николов

БАУАГ, София

Резюме

Представено е консенсусното становище на експертната група за ехографска оценка на морфологията на матката (MUSA) и предложените от нея терминология, дефиниции и измервания, които следва да се използват при описание на ехографските характеристики на миометриума и маточните формаци за целите на клиничната практика и за научни изследвания.

Ключови думи: *матка, миометриум, аденомиоза, миома, лейомиосаркома*

ULTRASOUND ASSESSMENT OF THE MYOMETRIUM AND UTERINE MASSES: TERMS, DEFINITIONS AND MEASUREMENTS

R. Dimitrov, D. Markov, V. Dimitrova, G. Dimitrov, I. Hristova, D. Atanassova, E. Pavlova, I. Markova, P. Markov, A. Nikolov

BAUOG, Sofia

Abstract

The Morphological Uterus Sonographic Assessment (MUSA) consensus opinion on the terms, definitions and measurements that may be used to describe sonographic features of the myometrium and uterine masses in clinical practice and for research purposes is presented.

Keywords: *uterus, myometrium, adenomyosis, myoma, leyomyosarcoma*

Въведение:

В образната диагностика и в частност на ултразвуковата диагностика в акушерството и гинекологията през последните години се осъществява последователна политика на въвеждане на стандартизирани методики на извършване на ехографските изследвания, както и на описването на находките и резултатите от тях. Препоръките в това отношение се изготвят от колективи от утвърдени специалисти с международна известност под егидата на Международната асоциация по ултразвук в акушерството и гинекологията (ISOUG) и се публикуват под формата на консенсусни становища в списанието на асоциацията.

Такива становища относно терминологията и начина на описване на аднексиалните формации и ендометриума бяха публикувани в Ultrasound in Obstetrics and Gynecology [1, 2].

През 2015 г. колектив от 20 експерти от 6 европейски държави и САЩ изготви аналогичен документ, отнасящ се до стандартизацията на описанието на миометриума и неговата патология [3]. Той утвърждава ултразвуковото изследване като средство на първи избор при оценката на миометриума и се фокусира върху двете най-често срещани негови патологии - миомите и аденомиозата, както и на някои по-рядко срещани гладкомускулни тумори на матката и включва използването на двуизмерна ехография (2D grey scale), Доплерово изследване и 3D ехография.

Изследване на миометриума

За изследването на миометриума се препоръчва използването на трансвагинална ехография с висока резолюция, но при процеси извън малкия таз се налага и трансабдоминален достъп на сканиране. Ехографският преглед включва динамично сканиране в двуизмерен режим в надлъжна и напречна плоскост с раздвижване на сондата за преценка на подвижността на органите и търсене на локална болезненост. Оценява се контурът на матката (гладък, неравен), мрежата от аркуатни

съдове във външния слой на миометриума и границата между ендометриума и миометриума (junctional zone). С цветен и енергиен Доплер се визуализира кръвоснабдяването на миометриума с аркуатните и радиалните съдове. С помощта на триизмерна ехография и подходяща допълнителна обработка на обемната информация се реконструира коронарен срез на матката, който дава представа за външния контур на фундуса и за формата на маточната кухина.

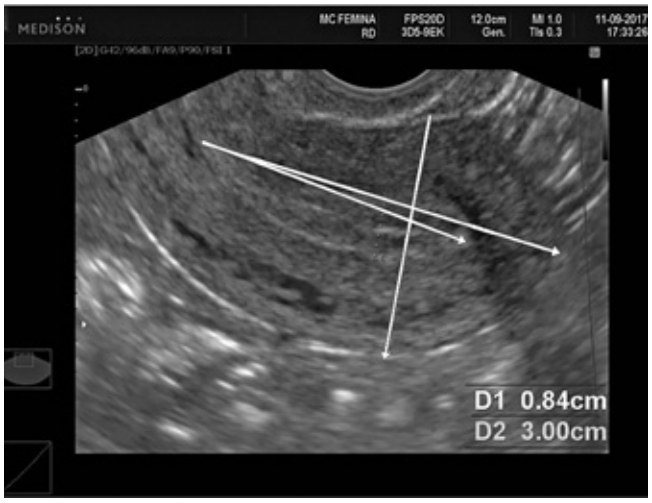

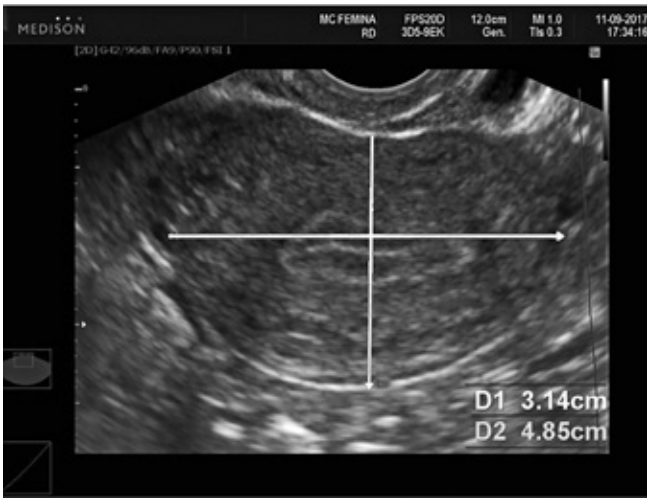

Фиг. 1. Измервания на матката

необходимост обемът на маточното тяло се изчислява като произведение от трите му взаимно перперникулярни размера (надлъжен, напречен и преднозаден), умножено по 0,523.

Описание на патологията на миометриума

То започва са оценка на общата ехогенност на миометриума, която се определя като:

- еднородна (хомогенна)
- нееднородна (нехомогенна), като се посочва причината за нехомогенността (кисти, ехогенни острови, субеднометриални ехогенни пъпки и линии, засенчване) (фиг. 2)

Патологията на миометриума може да бъде локализирана под формата на една или повече лезии или да е дифузна. Лезиите от своя страна се описват като добре отграничени (миомите например) или недобре отграничени (каквито са при аденомиоза). Посочва се точният им брой, когато са до 4, или ориентировъчният им брой, ако са над 4. Описва се разположението на лезиите в матката: в предна, задна, латерална стена (лява или дясна), фундално. Разположението на добре отграничените лезии спрямо маточната кухина и външната й повърхност се дефинира съгласно класификацията на FIGO на миомите:

- 0 – педикулизирана в кухината на матката
- 1 – субмукозна, <50% интрамурална
- 2 – субмукозна, >50% интрамурална
- 3 – изцяло интрамурална, но контактуваща с еднометриума
- 4 – интрамурална
- 5 – субсерозна, >50% интрамурална
- 6 – субсерозна, <50% интрамурална
- 7 – педикулизирана субсерозена
- 8 – други локализации (цервикални, паразитни)

Големината на лезиите се отчита чрез измерване на най-големите им размери в трите взаимно перендикулярни диаметъра. За изследователски цели и в рамките на предоперативна оценка се измерва се отстоянието на лезията от ендометриума (вътрешно свободно поле) и от серозата (външно свободно поле) перпендикулярно на ендометриума.

Измерването на недобре отграничените лезии е неточно и затова те се оценяват субективно според частта от миометриума, която засягат. Ако

Измервания (фиг. 1)

В сагиталната плоскост се измерват: дължината на матката като сума от дължината на маточната шийка и маточното тяло (до външния контур на фундуса), дължината на маточната кухина от вътрешния отвор на цервикалния канал до вътрешния контур на фундуса, максималният преднозаден размер на матката в най-широката й част, а при нервномерност на маточните стени и тяхната дебелина поотделно.

В трансверзален план се измерва напречният размер на матката в най-широката й част. При

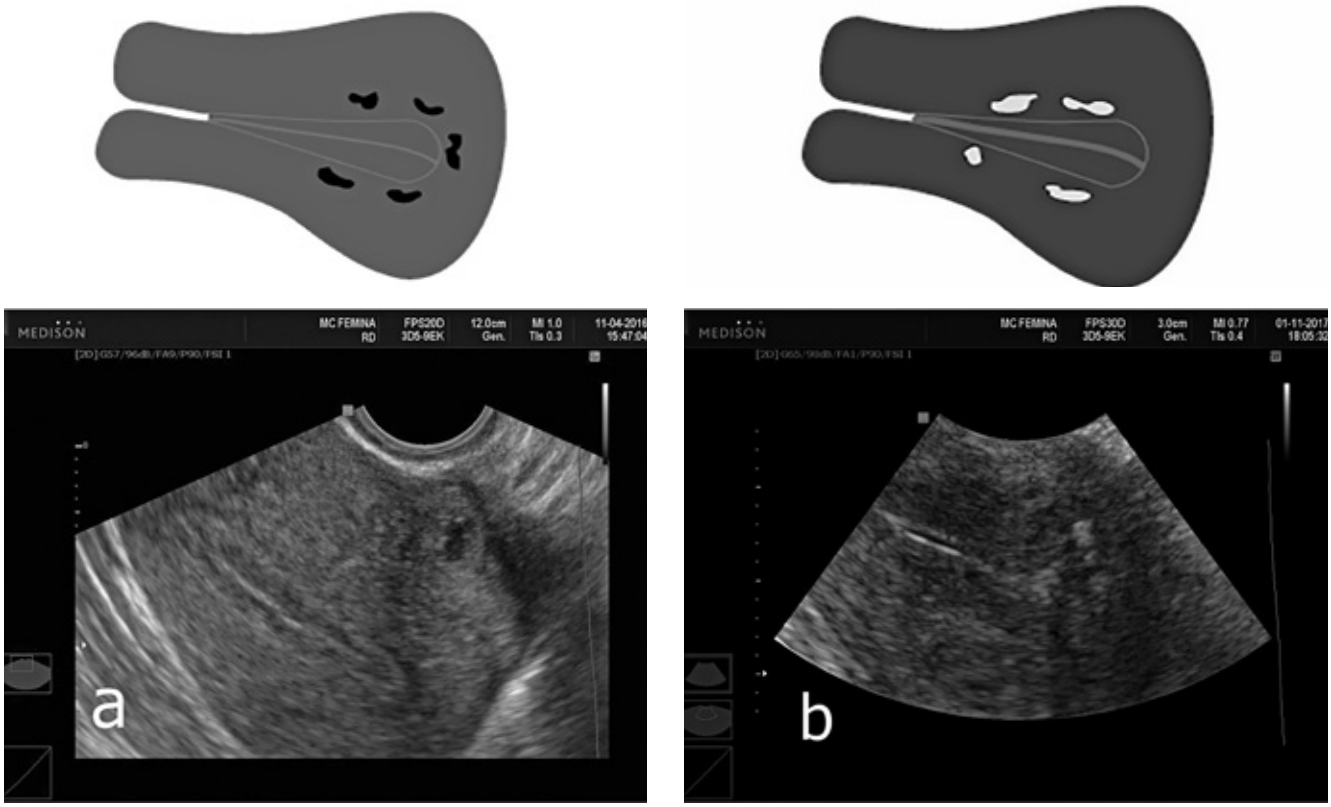

Фиг. 2. Нееднороден миометриум с кистични зони (a) и ехогенни острови (b)

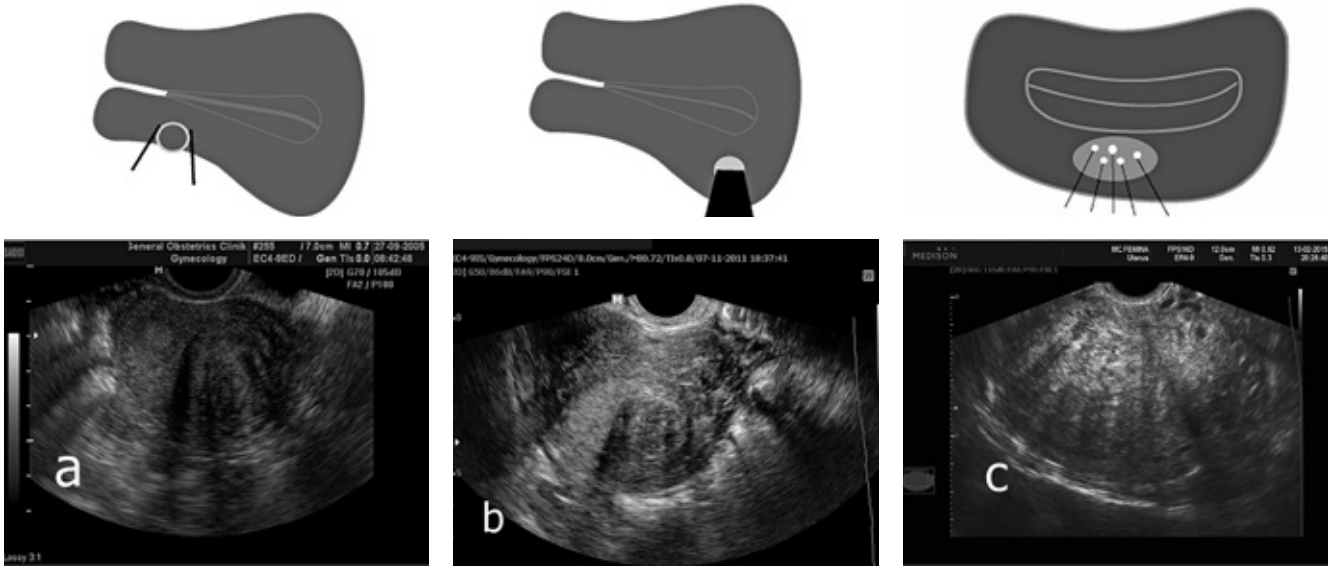

Фиг. 3. Видове засенчване: a) по краищата, b) от вътрешността, c) ветрилообразно

ангажират до 50% от него те се описват като локализирани, при ангажиране на над 50% се описват като дифузни. Съотношението между дебелината на лезията в най-голямата й част и дебелината на маточната стена, измерени перпендикулярно на ендометриума, се означава като пенетрация.

Ехогенността на лезиите се окачествява като:

- еднородна (хомогенна). От своя страна тя може да бъде силно хипоехогенна, хипоехогенна, изоехогенна, хиперехогенна и силно хиперехогенна
- нееднородна (хетерогенна) при наличие на хиперехогенни и кистични зони.

При наличие на кистични зони се описва броят, размерите, формата (кръгли, овални, правилни, неправилни), очертанията (гладки, неравни), вътрешният им контур (добре или недобре очертан,

хипо- или хиперехогенен) и съдържимото (анехогенно, с ниска ехогенност, тип "матово стъкло", със смесена ехогенност).

Хиперехогенните острови могат да са с правилна или неправилна форма или да са недобре отграничени. Описва се броят им и размерите на най-големите от тях.

Оценява се и се описва засенчването, породено от лезията. То може да бъде (фиг. 3):

- по краищата на лезията
- от вътрешността на лезията (вътрешно)
- ветрилообразно - с редуване на хипо- и хиперехогенни ивици

Интензивността на засенчването се преценява субективно и се определя като леко, умерено или силно.

Кръвоснабдяване

Кръвоснабдяването на миометриума и миометралните лезии се оценява с цветен и за предпочитане с енергиен Доплер (Power Doppler), настроени за ниски скорости (до 10 cm/s). Съдовият рисунък на миометриума може да бъде еднороден или нееднороден. Миометралните лезии могат да имат следните разновидности на съдов рисунък (фиг. 4):

- циркумферентен
- вътре в лезията
- комбинация от двата типа
- транслезионен – при него през лезията преминават съдове, перпендикулярни на маточната стена

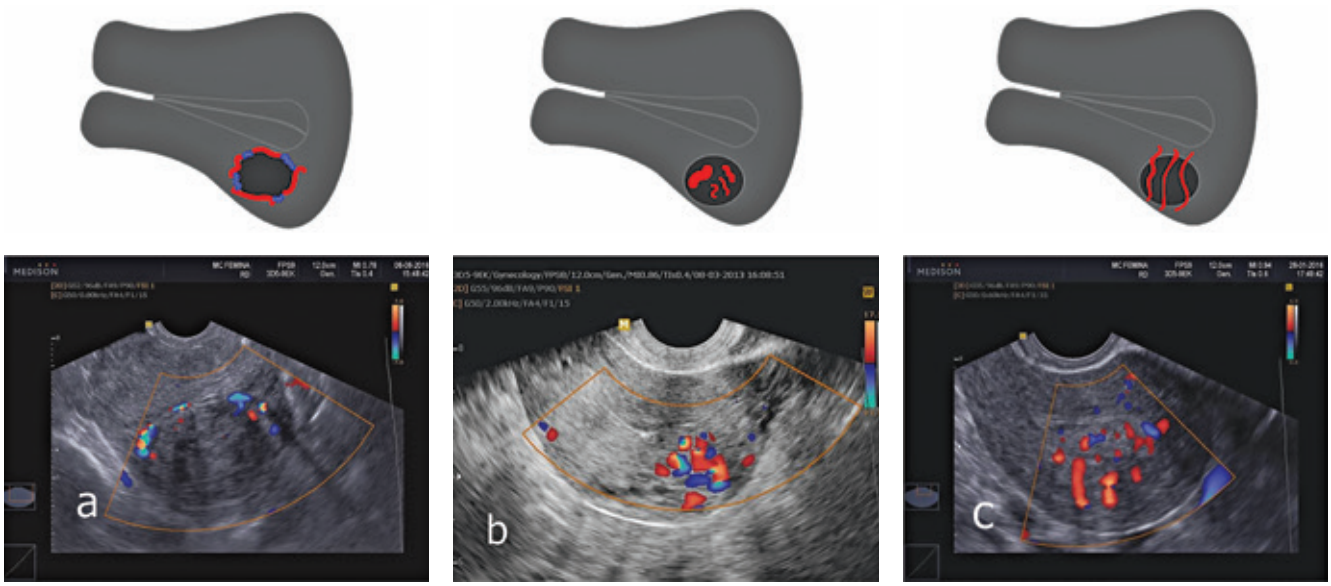

Фиг. 4. Типове съдов рисунък: a) циркумферентен, b) вътрелезионен, c) транслезионен

Степента на васкуларизация се оценява субективно от 1 до 4, като 1 съответства на липса на цветен сигнал, а 4 - на интензивен цветен сигнал. Васкуларизацията може да се отчита поотделно за циркумферентния и вътрелезионен кръвоток. Когато васкуларизацията е неравномерна се отбелязва най-интензивната отчетена, а също така и делът на васкуларизираната част от лезията. В сравнение с васкуларизацията на околния миометриум лезиите може да са хипер-, изо- или хиперваскуларни.

За изследователски цели васкуларизациията на лезиите се описва по-подробно (единични/множествени съдове, техният размер, посока, разклоненост).

С помощта на 3D Power Doppler и специален софтуер (VOCAL) може да се направи количествена оценка на кръвотока в лезията посредством определяне на Power Doppler индекси:

- индекс на васкуларност (VI – vascularity index) – представлява относителния дял на вокселите в обема, в които се регистрира кръвоток (т. е. показва каква част от него е васкуларизирана) и се изразява в проценти
- индекс на тока (FI – flow index) – отразява средната интензивност на цветния сигнал (съответстващ на скоростта на кръвотока) от вокселите с кръвоток и се представя като числова стойност от 0 до 100
- индекс на васкуларността и тока (VFI – vascularization flow index) – показва средната интензивност на цветния сигнал спрямо всички

воксели (с и без кръвоток). Представлява произведение от първите два индекса и дава представа за тъканната перфузия. Изразява се като числова стойност от 0 до 100.

Поради влиянието на настройката на апаратурата върху резултатите и съмненията относно тяхната възпроизводимост приложението на метода и на индексите за сега е ограничено за изследователски цели.

Граница ендометриум-миометриум

Специално внимание се отделя на изследването на границата между ендометриума и миометриума (junctional zone). Това може да се прави в 2D режим, но 3D ехографията позволява по-пълна нейна оценка чрез реконструирането на коронарната и другите две взаимноперпендикулярни равнини и чрез допълнителните обработки на образа, които триизмерната ехография предлага (фиг. 5 и фиг. 6.). Границата ендометриум/миометриум се описва като:

- правилна (равномерна)
- неправилна (неравномерна)
- прекъсната
- невидима
- неподлежаща на оценка

Възможни се комбинации от тези характеристики.

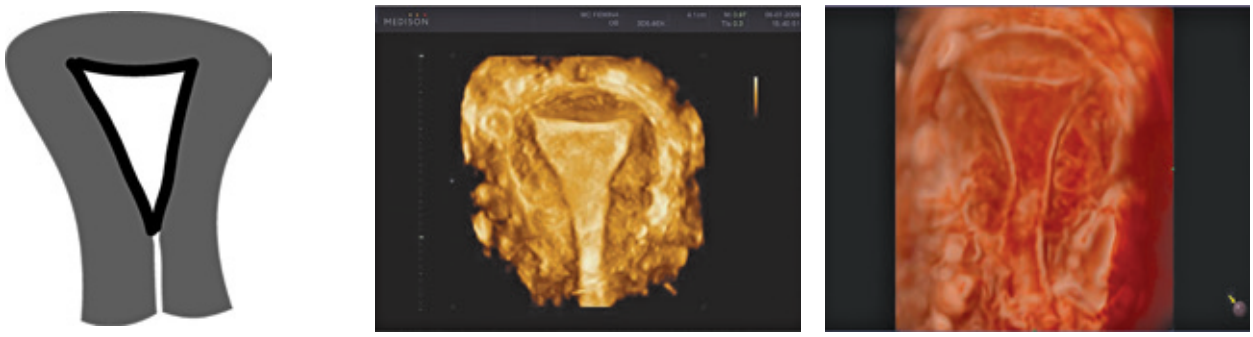

Фиг. 5. Схематично представяне и коронални триизмерни реконструкции на правилна граница ендометриум-миометриум с различни обработки

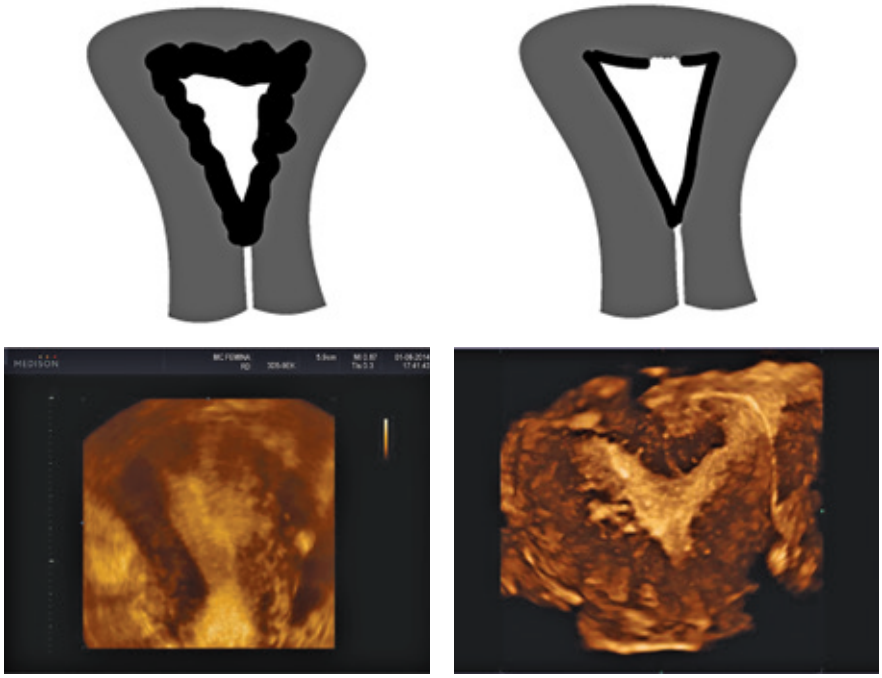

Фиг. 6. Неправилна граница ендометриум-миометриум в коронарна плоскост: схематично и чрез 3D реконструкция

При неправилна или прекъсната граница се посочва локализацията на измененията (предно, задно, фундално, латерално в ляво или дясно). Субективно се определя делът на променената или невидима част (под или над 50% от цялата граница).

За изследователски цели неравномерностите се прецизират като локализация и вид (кистични зони, хиперехогенни точки, пъпки и линии). Правят се следните измервания:

- максимална дебелина (JZmax) – измерена перпендикулярно на ендометриума в най-дебелата й част
- минимална дебелина (JZmin)
- разликата между максималната и минимална дебелина (JZdif = JZmax - JZmin)
- съотношение между дебелината на границата и дебелината на миометриума

Изследване и документиране на миометриума в клиничната практика

Описанието на миометриума за нуждите на клиничната практика е не толкова детайлизирано, колкото за изследователски цели. То включва:

- измерване на маточното тяло
- оценка на симетричността на маточните стени и ехогенността на миометриума
- описание на налични лезии по вид, брой, локализация, размери
- наличие на засенчване, миометрални кисти, ехогенни острови, субендометриални ехогенни линии
- описание на границата между ендометриума и миометриума
- по клинични индикации – съдовия рисунък на матката и интензивността на кръвотока в лезиите

Препоръчва се ехографският преглед да бъде документиран със следните образи:

- лонгитудинален (сагитален) образ в 2D режим и в 2D с Power Doppler
- трансверзален образ в 2D режим и с Power Doppler
- реконструиран 3D коронарен срез на матката
- при наличие на лезия: срез, включващ лезията, както и увеличен образ на лезията в 2D режим и с Power Doppler

Ехографски находки, асоциирани с патология

Аденомиоза

Дължи се на пролиферация на ендометриални жлези и строма в миометриума, което води до поява на недобре отграничени лезии в него. Може да е локализирана на едно или повече места (фокална аденомиоза) или да засяга по-голямата част от миометриума (дифузна аденомиоза). По-рядко се представя като големи кисти (аденомиозни кисти или кистична аденомиоза). Ехографските характеристики на аденомиозата включват (фиг. 7):

- често общо уголемена матка
- асиметрия на стените на матката
- недобре отграничени по отношение на очертанията и формата лезии, с неправилни или недобре отграничени контури, без граници
- ветрилообразно засенчване
- нееднородна ехогенност на миометриума
- наличие на кисти, хиперехогенни острови, субендометриални линии и пъпки
- транслезионен кръвоток
- задебелена, неправилна или недобре отграничена, с прекъсвания граница ендометриум/миометриум

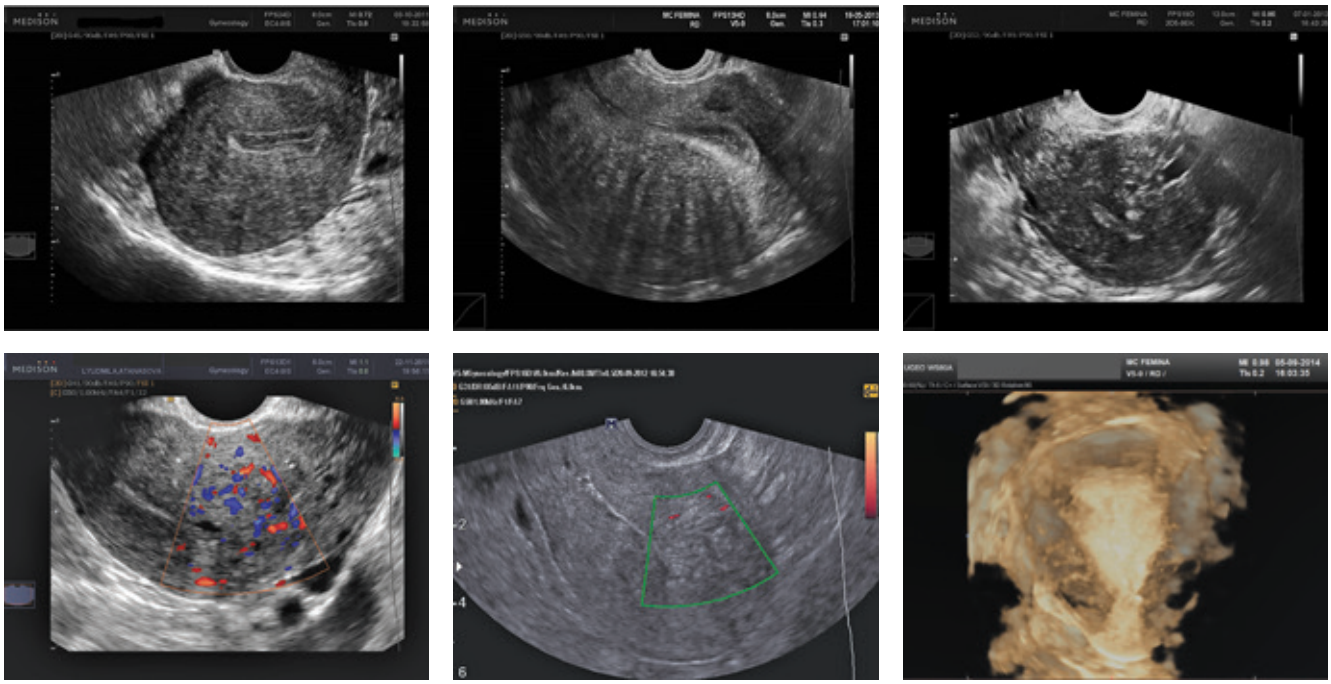

Фиг. 7. Аденомиоза в различни режими на сканиране

Миоми

Типичните ехографски белези на миомите са (фиг. 8):

- добре отграничени окръглени лезии в миометриума или свързани с него
- ехогенността им варира в зависимост от състава им
- засенчване по края или ветрилообразно засенчване от вътрешността
- циркумферентен кръвоток около лезията

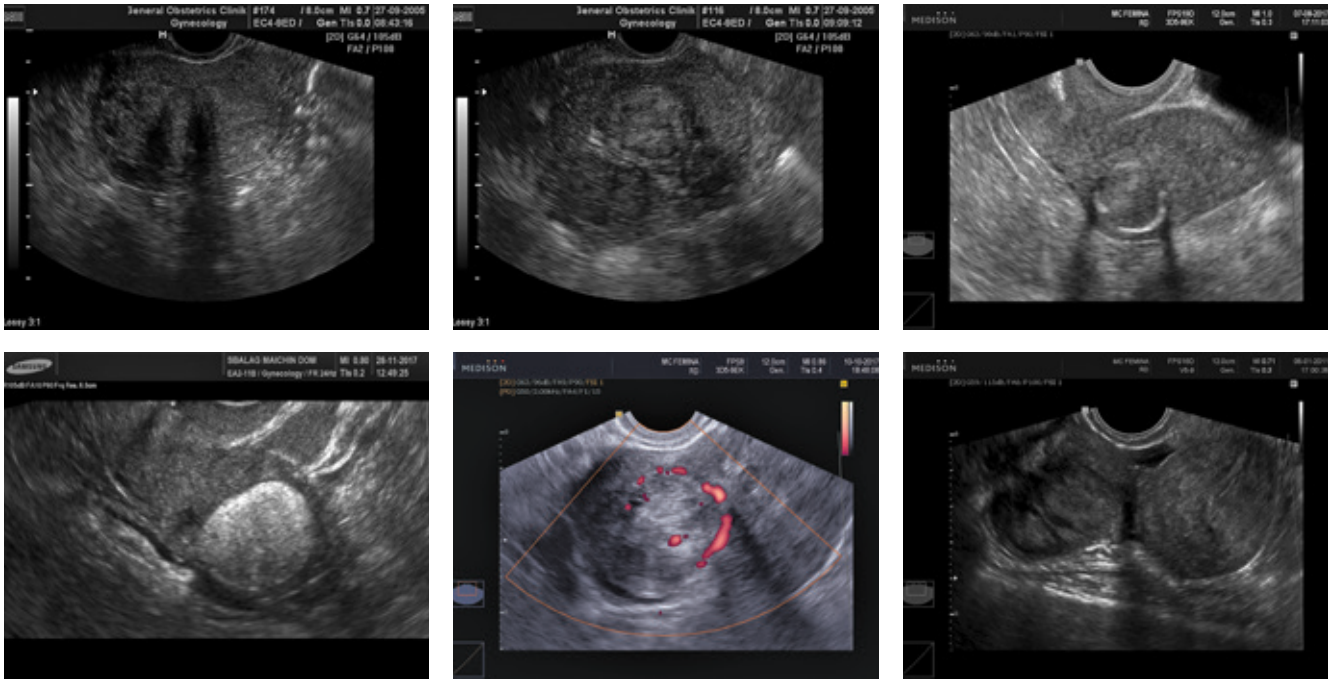

Фиг. 8. Типични миоми

Миоми, които се отличават от тези с типични черти, се означават като „ехографски атипични" миоми. Те могат да имат нееднородна ехогенност, неравни контури, вътрешни кисти и хиперехогенни участъци.

Миомите претърпяват дегенерация и некроза, които може да са спонтанни или предизвикани (емболизация, радиочестотна аблация, ултразвукова аблация). Типовете дегенерация са: червена, хиалинна, кистична, миксоидна и хидропична. Ехографската картина при дегенерация или некроза на миома се променя с еволюцията на процеса:

- в ранните стадии лезията е хомогенна, с намалена ехогенност, с хиперехогенен ръб, без кръвоток във вътрешността
- в късните стадии в резултат на оток, кръвоизливи и зони на втечняване лезията и с нееднородна ехогенност, с хипоехогенни кистични участъци с гладки очертания

Саркоми и други гладкомускулни тумори

Малигнените саркоми на матката включват:

- лейомиосарком
- ендометриален стромален сарком
- аденосарком (произхожда от ендометриума)
- недиференциран сарком

Карциносаркомите сега се разглеждат като нискодиференцирани ендометриални карциноми.

Фиг. 9. Лейомиосаркоми

Липсват сигурни ехографски критерии за различаване на лейомиосаркомите от лейомиомите и в редица случаи те не могат да бъдат категорично разграничени. За саркомите са характерни следните ехографски белези (фиг. 9):

- те са изцяло миометрални лезии
- типично са единични
- големи размери (>10 cm)
- нееднородна ехогенност с неправилни анехогенни зони на втечняване
- гладък или неравен контур
- неравномерна васкуларизиразация

Литература:

1. Timmerman D, Valentin L, Bourne T, et al. Terms, definitions and measurements to describe the sonographic features of adnexal tumors: a consensus opinion from the International Ovarian Tumor Analysis (IOTA) Group. Ultrasound Obstet Gynecol 2000 Oct;16(5):500-5.

2. Leone F, Timmerman D, Bourne T, et al. Terms, definitions and measurements to describe the sonographic features of the endometrium and intrauterine lesions: a consensus opinion from the International Endometrial Tumor Analysis (IETA) group. Ultrasound Obstet Gynecol 2010 Jan;35(1):103-12.

3. Van den Bosch T, Dueholm M, Leone F, et al. Terms, definitions and measurements to describe sonographic features of myometrium and uterine masses: a consensus opinion from the Morphological Uterus Sonographic Assessment (MUSA) group. Ultrasound Obstet Gynecol 2015 Sep;46(3):284-98.